

Efficacia della terapia con Cryoultrasound nel trattamento della patologia tendinea

C. LONGO, A.M. COLAO, C.E. FATA, L. FRATTO, S. VILLELLA, M. IOCCO

*Cattedra di Medicina Fisica e Riabilitazione,
Università degli Studi "Magna Græcia", Catanzaro*

Introduzione

Le patologie da overuse, incluse le tendinopatie, costituiscono circa il 7% di tutte le visite mediche negli Stati Uniti¹. La patologia tendinea è una causa frequente di dolore e deficit funzionale con un'incidenza massima negli adulti tra i 30 ed i 50 anni d'età. L'alta incidenza di cronicizzazione e di ricorrenza di tale patologia^{2,3} risulta in un'apprezzabile morbidità e perdita di produttività, oltre a riflettersi in un consistente aggravio socioeconomico⁴. Infatti, migliaia di lavoratori ogni anno vanno incontro a tendinopatie da overuse con la conseguente ingente perdita di ore di lavoro⁵, anche se, in circa l'80% dei casi, si ha una risoluzione completa della patologia entro tre-sei mesi dall'insorgenza.

Molti sono i trattamenti utilizzati in caso di patologia tendinea, tra questi ritroviamo la terapia con ultrasuoni e la crioterapia, sebbene esistano pochi dati a tale supporto⁶. In considerazione di ciò, il nostro lavoro si propone di valutare l'efficacia terapeutica del Cryoultrasound, che associa al trattamento ultrasonico il crioterapico, nella terapia delle tendinopatie.

Materiali e metodi

Sono stati trattati 18 pazienti (8 femmine e 10 maschi) affetti da tendinopatie sintomatiche. L'età media era di 39,78±15,57 anni (range 17-74). La valutazione clinica è stata integrata da un'indagine ultrasonografica pre e post trattamento. Si è eletto quali criteri di esclusione la presenza di: osteoporosi ad elevato turnover, presenza di frammenti metallici, emorragie, vene varicose, tromboflebiti, pace-maker, arteriopatie obliteranti, neoplasie, tubercolosi, gravidanza, epifisi in accrescimento, malattia di Raynaud, l'essersi sottoposti a pregresse terapie fisiche entro sei mesi dall'inizio del trattamento con il Cryoultrasound e, al fine di evitare fattori di confondimento durante il rilievo dei valori ecografici, la presenza di patologie concomitanti in grado di influenzare l'attendibilità della misurazione strumentale in sede di trattamento.

Ogni paziente si è sottoposto ad un ciclo di 10 sedute (20 minuti, modalità continua, potenza 1,8 watt/cm², temperatura -2°C) a cadenza quotidiana.

I risultati sono stati valutati come riduzione del dolore e ripresa della funzionalità articolare del distretto interessato. I parametri relativi al dolore sono stati ottenuti tramite l'utilizzo della Scala Analogico Visiva (VAS). La comparsa del dolore durante l'esame obiettivo è stata classificata come segue: dolore alla digitopressione o palpazione del distretto interessato, dolore nei movimenti effettuati contro resistenza e nessun dolore. Veniva assegnato un punteggio uguale a

Tabella I. – Il dolore compare e/o aumenta.

| | T1 | T2 | T3 |
|------------------------------|-------|-------|-------|
| 1. a riposo | 44,4% | 22,2% | 11,1% |
| 2. durante l'attività | 16,7% | 33,3% | 16,7% |
| 3. durante e dopo l'attività | 38,9% | 11,1% | 11,1% |
| 4. solo dopo l'attività | 0,00 | 16,7% | 33,3% |
| 5. assenza di dolore | 0,00 | 16,7% | 27,8% |

5 nei primi due casi ed uguale a 0 nel terzo. Il punteggio complessivo viene ottenuto non sommando mai due punteggi equivalenti a 5.

L'attività è stata valutata attribuendo il punteggio di 0 in caso di attività completa, di 5 nella possibilità di un'attività leggera, di 10 in presenza di inabilità all'uso dell'arto. Nella valutazione del Range of Motion (R.O.M.) si è attribuito il seguente punteggio: completo=0, completo con presenza di dolore=5, incompleto=10.

La statistica descrittiva è stata utilizzata per descrivere le caratteristiche della popolazione. Il confronto dei valori della scala VAS è stato condotto con l'utilizzo del t-test per dati appaiati. Sono stati considerati significativi valori di $p < 0,05$.

L'analisi dei dati è stata eseguita con software SPSS.

Risultati

Una tumefazione in sede di lesione era presente nel 22,2% dei casi.

In Tabella I e nelle Figure 1-3 sono riassunti i dati concernenti la tempistica di comparsa e/o l'incremento del dolore, la variazione del dolore all'esame obiettivo, le modifiche dell'attività e del Range of Motion tra il baseline (T1), la quinta (T2) e la decima seduta (T3).

In Tabella II si evidenziano, il valore minimo, massimo, medio e la deviazione standard dei punteggi della scala VAS in fase di pre-trattamento, alla quinta ed alla decima seduta.

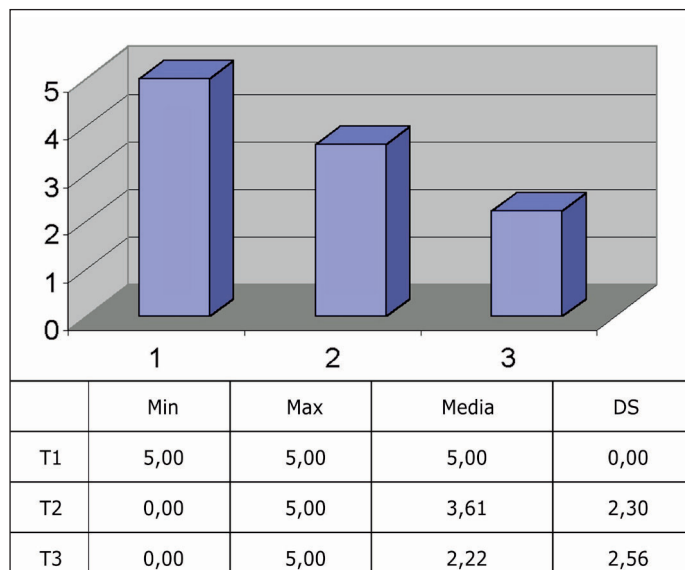


Figura 1. – Dolore all'EO.

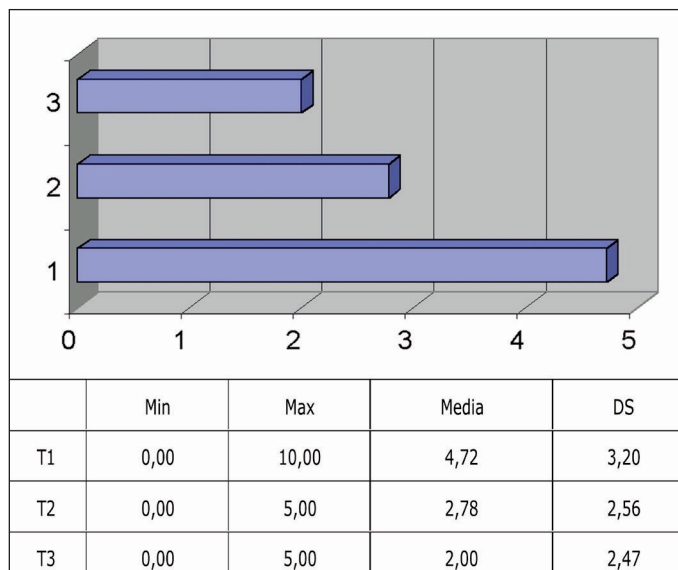


Figura 2. – Attività.

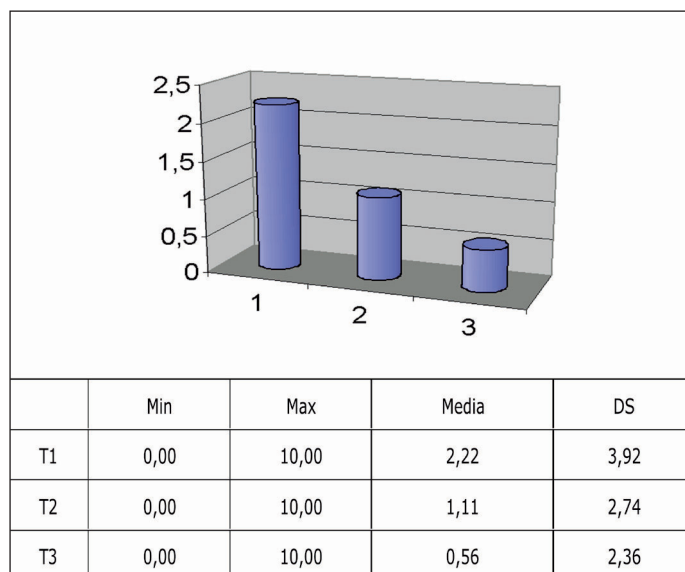


Figura 3. – Range of Motion.

La variazione media dei punteggi alla scala VAS tra il pre ed il post-trattamento valutata con il t-test per dati appaiati si è rilevata statisticamente significativa (p=0,021).

Discussione

È difficile prescrivere un trattamento appropriato in caso di tendinopatie, soprattutto in considerazione del fatto che le terapie utilizzate sono frequentemente basate su evidenze empiriche e, spesso, variano da un medico all'altro ⁷.

Nonostante le evidenze scientifiche siano limitate, in alcuni casi controverse, si ricorre frequentemente alla terapia con ultrasuoni sebbene quest'ultima si sia dimostrata efficace solamente nel trattamento delle tendinopatie calcifiche e delle epicondiliti ⁸.

Tabella II. – VAS - Variazioni del punteggio medio.

| VAS | Min | Max | Media | DS |
|-----|------|-------|-------|------|
| T1 | 2,00 | 10,00 | 5,72 | 1,96 |
| T2 | 0,00 | 7,00 | 4,39 | 1,61 |
| T3 | 0,00 | 6,00 | 3,39 | 1,72 |

Maggiori conferme sono riscontrabili nell'uso della crioterapia. Nella tendinite achillea l'applicazione della crioterapia intermittente comporta una riduzione del flusso ematico capillare del 71%, con successivo ripristino della normale saturazione di O2 entro due minuti dalla sua interruzione ⁹. Gli autori di una recente review ¹⁰ sull'utilizzo della crioterapia nelle patologie dei tessuti molli concludono che l'applicazione di ghiaccio avvolto da un panno umido per un periodo di 10 minuti è efficace nella riduzione del dolore a breve termine oltre che nel controllo dell'edema.

Più specificatamente, Costantino *et al.* ¹¹, hanno dimostrato come il Cryoultrasound sia un utile strumento per il trattamento delle patologie tendinee. Esso presenta vantaggi rispetto al laser CO₂ ed un maggiore indice di efficacia ed un migliore mantenimento nel tempo dei risultati ottenuti in confronto alla terapia tecar.

L'ultrasonografia, come atteso, si è manifestata quale indagine opzionale di integrazione all'esame clinico mostrando i caratteristici cambiamenti del tendine ¹²⁻²⁰, pur tuttavia senza una stretta correlazione tra morfologia tendinea e sintomatologia.

Nel nostro studio, il trattamento con Cryoultrasound ha dato buoni risultati con una migliore risposta sul versante della riduzione della sintomatologia dolorosa rispetto alla funzionalità articolare in pazienti affetti da tendinopatia.

Riassunto

La patologia tendinea è una causa frequente di dolore e deficit funzionale con un'incidenza massima negli adulti tra i 30 ed i 50 anni d'età. Lo scopo del nostro lavoro è la valutazione dell'efficacia terapeutica del Cryoultrasound nel trattamento della patologia tendinea.

Sono stati trattati 18 pazienti (8 femmine e 10 maschi) affetti da tendinopatie sintomatiche. La valutazione clinica è stata integrata da un'indagine ultrasonografica pre e post trattamento. Ogni paziente si è sottoposto ad un ciclo di 10 sedute (20 minuti, modalità continua, potenza 1,8 watt/cm², temperatura -2°C) a cadenza quotidiana. I risultati sono stati valutati come riduzione del dolore e ripresa della funzionalità articolare del distretto interessato. I parametri relativi al dolore sono stati ottenuti tramite l'utilizzo della Scala Analogica Visiva (VAS). La variazione media dei punteggi alla scala VAS tra il pre ed il post-trattamento valutata con il t-test per dati appaiati si è rilevata statisticamente significativa ($p=0,021$).

Il trattamento con Cryoultrasound in caso di patologia tendinea ha dato buoni risultati con una migliore risposta sul versante della riduzione della sintomatologia dolorosa rispetto alla funzionalità articolare.

Parole chiave: Cryoultrasound therapy, patologia tendinea.

Bibliografia

1. Woodwell DA, Cherry DK. National Ambulatory Medical Care Survey: 2002 summary. *Adv Data* 2004;346:1-44.
2. Van der Windt DAWM, Koes BW, Boeke AJP, Deville W, de Jong BA, Bouter LM. Shoulder disorders in general practice: prognostic indicators of outcome. *Br J Gen Pract* 1996;46:519-23.
3. Vecchio P, Kavanagh R, Hazleman BL, King RH. Shoulder pain in a community based rheumatology clinic. *Br J Rheumatol* 1995;34:440-2.
4. Nygren A, Berglund A, Von Koch M. Neck and shoulder pain: an increasing problem. Strategies for using insurance material to follow trends. *Scand J Rehabil Med Suppl* 1995;32:107-12.
5. U.S. Department of Labor, Bureau of Labor Statistics. Accessed online August 8, 2005, at: <http://www.bls.gov>.
6. Wilson JJ, Best TM. Common overuse tendon problems: A review and recommendations for treatment. *Am Fam Physician*. 2005;72:811-8.
7. Paavola M, Kannus P, Jarvinen TA, Khan K, Józsa L, Jarvinen M. Achilles tendinopathy. *J Bone Joint Surg Am*. 2002;84-A:2062-76.
8. Van der Windt DAWM, van der Heijden GJMG, van den Berg SGM, ter Riet G, de Winter AF, Bouter LM. Ultrasound therapy for musculoskeletal disorders: a systematic review. *Pain* 1999;81:257-71.
9. Knobloch K, Grasmann R, Spies M, Vogt PM. Intermittent KoldBlue cryotherapy of 3x10 min changes mid-portion Achilles tendon microcirculation. *Br J Sports Med*. 2007;41:e4. Epub 2006 Nov 30.
10. Bleakley C, McDonough S, MacAuley D. The use of ice in the treatment of acute soft-tissue injury: a systematic review of randomized controlled trials. *Am J Sports Med* 2004;32:251-61.
11. Costantino C, Pogliacomì F, Vaianti E. Cryoultrasound therapy and tendinitis in athletes: a comparative evaluation versus laser CO₂ and t.e.ca.r. therapy. *Acta Biomed*. 2005;76:37-41.
12. Gold Rh, Seeger LL, Yao L. Imaging shoulder impingement. *Skeletal Radiol* 1993;22:555-61.
13. Paavolainen P, Ahovuo J. Ultrasonography and arthrography in the diagnosis of tears of the rotator cuff. *J Bone Joint Surg Am* 1994;76:335-40.
14. Drakeford MK, Quinn MJ, Simpson SL, Pettine KA. A comparative study of ultrasonography and arthrography in the evaluation of the rotator cuff. *Clin orthop Relat Res* 1990;253:118-22.
15. Beltran J. The use of magnetic resonance imaging about the shoulder. *J Shoulder Elbow Surg* 1992;1:321-32.
16. Fritschy D, de Gautard R. Jumper's knee and ultrasonography. *Am J Sports Med* 1988;16:637-40.
17. Khan KM, Bonar F, Desmond PM, Cook JL, Young DA, Visentini PJ, et al. Patellar tendinosis (jumper's knee): findings at histopathologic examination, US, and MR imaging. Victorian Institute of Sport Tendon Study Group. *Radiology* 1996;200:821-7.
18. Davies SG, Baudouin CJ, King JB, Perry JD. Ultrasound, computed tomography, and magnetic resonance imaging in patellar tendinitis. *Clin Radiol* 1991;43:52-6.
19. Miller TT. Imaging of elbow disorders. *orthop Clin North Am* 1999;30:21-36.
20. Neuhold A, Stiskal M, Kainberger F, Schwaighofer B. Degenerative Achilles tendon disease: assessment by magnetic resonance and ultrasonography. *Eur J Radiol* 1992;14:213-20.